Purification Therapies
L'evoluzione della cura
27-28 Gennaio 2017

SHOCK SETTICO IN PAZIENTE TRAPIANTATO DI FEGATO TRATTATO CON FILTRO EXTRACORPOREO ADSORBENTE: CASO CLINICO

Elisa G. PORCILE, Monica CENTANARO, Cristina MARTELLO, Florinda NERI, Angelo GRATAROLA

UOS Gestione del Postoperatorio nella Chirurgia Epatobiliopancreatica e dei Trapianti, Dipartimento di Emergenza Accettazione, IRCSS AOU San Martino IST, Genova, Italia

INTRODUZIONE

Lo shock settico è un evento gravato da una mortalità elevata, mortalità che cresce ulteriormente nel caso di pazienti immunocompromessi, quali i pazienti portatori di trapianto di organo solido. In questa tipologia di pazienti l'insorgenza dello shock settico è più rapida e i sintomi ancora più severi, sfociando spesso in insufficienza multiorganica (MOF). Nel tentativo di riguadagnare il controllo sull'emodinamica del paziente e permettere alla terapia antibiotica empirica o mirata di agire, vengono utilizzate diverse terapie di supporto, tra cui la terapia sostitutiva extrarenale continua (CRRT) con particolari membrane adsorbenti che si prefiggono di eliminare dal flusso ematico le citochine proinfiammatorie responsabili dell'instabilità emodinamica e multiorganica. Nel caso presentato riportiamo l'utilizzo di Cytosorb® durante shock settico da peritonite stercoracea in trapiantato di fegato.

Caso clinico

Paziente maschio di 70 anni, portatore di trapianto di fegato per epatocarcinoma su cirrosi HCV correlata, ricoverato nella nostra Terapia Intensiva in seguito a emicolectomia sinistra per adenocarcinoma del sigma. In anamnesi presentava insufficienza renale cronica in terapia conservativa, BPCO, obesità moderata, ipertensione arteriosa, diabete mellito, fibrillazione atriale cronica e cardiopatia dilatativa con disfunzione sistolica del ventricolo sinistro. La terapia immunosoppressiva era monofarmacologica con tacrolimus a lento rilascio. Estubato in sala operatoria, decorso regolare ma complicato da stato febbrile costante e infezione di ferita da Escherichia Coli ESBL positiva, trattato con terapia antibiotica mirata. Per il peggiorare delle condizioni in nona giornata postoperatoria veniva intubato e sottoposto a TC toraco-addominale che mostrava fistola enterica da deiscenza anastomotica. Il paziente veniva pertanto sottoposto a laparotomia esplorativa per peritonite stercoracea con toilette addominale e confezionamento di colostomia terminale. Al rientro dalla sala operatoria il paziente appariva in stato di shock, con emodinamica instabile nonostante noradrenalina, anurico per cui veniva immediatamente sottoposto a CVVHDF. In considerazione del quadro di MOF sviluppatasi, non responsivo alla terapia antibiotica e alle terapie convenzionali, in seconda giornata dal reintervento il paziente è stato sottoposto a trattamento con filtro adsorbente Cytosorb®. Al termine del ciclo, il paziente ha avuto un rapido miglioramento che ha permesso la quasi immediata sospensione della noradrenalina e l'estubazione a distanza di 48 ore. A 72 ore dal trattamento, inoltre, è stata sospesa la CVVHDF per ripresa della diuresi efficace. Le emocolture hanno successivamente mostrato sepsi da Stafilococco Aureo, Stafilococco Epidermidis e Escherichia Coli ESBL positiva. La degenza successiva è stata complicata da una nuova infezione di ferita che ha richiesto toilette chirurgica, ma il paziente è stato comunque trasferito a distanza di un mese dall'intervento e in seguito dimesso al domicilio.

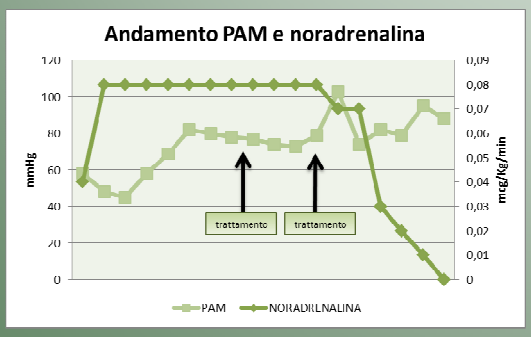

Andamento PAM e noradrenalina: nel grafico viene mostrato il trend della Pressione Arteriosa Media misurata con metodica invasiva e il dosaggio di noradrenalina concomitante. I valori riportati hanno una cadenza di circa 8 ore.

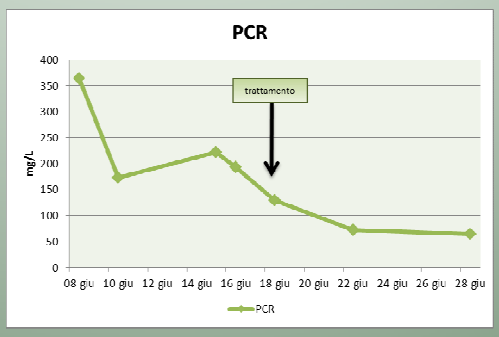

Andamento della PCR del paziente .

1. Escherichia coli
2. Staphylococcus epidermidis
3. Staphylococcus aureus

Antibiotici	1		2		3	
acido fusidico	-		S	<=0,5 mg/L	S	<=0,5 mg/L
amikacina	R	32	-		-	
ciprofloxacina	R	>=4 mg/L	-		-	
daptomicina	-		S	0,50	S	1,00
amoxicillina/ac.cla	R	>=32 mg/L	-		-	
tigeciclina	S	<=0,5 mg/L	S	0,50	S	0,25
ertapenem	S	<=0,5 mg/L	-		-	
cefoxitin screenin	-		-		POS	
mupirocina	-		-			<=2 mg/L
cefepime	R	>=64 mg/L	-		-	
cefotaxime	R	>=64 mg/L	-		-	
ceftazidime	R	>=64 mg/L	-		-	
clindamicina	-		S	0	S	0
eritromicina	-		S	1	S	1
Inducible Clyndamic	-		R		R	
fosfomicina	S	<=16 mg/L	-		-	
gentamicina	R	>=16 mg/L	R	>=16 mg/L	S	<=0,5 mg/L
imipenem	S	<=0,25 mg/L	-		-	
levofloxacina	-		R		R	
meropenem	S	<=0,25 mg/L	-		-	
colistina	S	<=0,5 mg/L	-		-	
penicillina g	-		-		R	>=0,5 mg/L
oxacillina	-		R	>=4 mg/L	R	>=4 mg/L
piperacillina/tazob	R	>=128 mg/L	-		-	
rifampicina	-		R	>=4 mg/L	S	<=0,03 mg/L
teicoplanina	-		-		S	<=0,5 mg/L
tetraciclina	-		R	4,00	S	<=1 mg/L
trimetoprim/sulfame	S	<=20 mg/L	R	>=320 mg/L	S	<=10 mg/L
linezolid	-		S	2	S	4
vancomicina	-		S	2,00	S	2,00
esbl	POS		-		-	

Antibiogramma dell'isolamento colturale.